

VISUALIZAÇÃO DE EQUIMOSSES ATRAVÉS DA RECONSTRUÇÃO 3D E EXTRAÇÃO DE SUPERFÍCIE DE MEMBROS INFERIORES

R. L. Thomaz*, A. C. Patrocínio* e A. B. Soares*

*Universidade Federal de Uberlândia, Uberlândia, Brasil
e-mail: rlthomaz@outlook.com

Resumo: A avaliação de procedimentos clínicos através da visualização e análise de imagens é de suma importância para a consolidação de técnicas que visam acelerar a absorção de equimoses. Entretanto, para lesões multifacetadas, como as equimoses nos membros inferiores, os métodos de visualização consolidados não são adequados para uma análise clínica objetiva. Assim, este trabalho descreve o desenvolvimento de uma nova metodologia de visualização de imagens de equimoses através da reconstrução tridimensional e extração da superfície do membro inferior humano. Para isso, uma metodologia de aquisição de imagens é padronizada, permitindo a reconstrução do membro, através da extração de silhuetas das imagens, e a extração de sua superfície, através da projeção geométrica do membro. Estes métodos geraram, como resultado, um modelo tridimensional do membro e uma imagem bidimensional de toda sua superfície, permitindo uma visualização dinâmica pelo modelo 3D ou contínua pela imagem 2D. Portanto, conclui-se que o algoritmo desenvolvido é adequado para a aplicação, porém ainda é necessário o desenvolvimento de um sistema automatizado para aquisição de fotografias e estabilização do paciente.

Palavras-chave: Equimose, reconstrução 3D, visualização, imagens clínicas.

Abstract: *The evaluation of clinical procedures through visualization and analysis of images is extremely important in order to consolidate techniques to accelerate the absorption of ecchymosis. However, for multifaceted lesions, such as lower limb ecchymosis, the visualization methods available are not adequate for an objective clinical analysis. Thus, this paper describes the development of a new visualization methodology for lower limb ecchymosis through its three-dimensional reconstruction and surface extraction. Thereunto, an image acquisition methodology is standardized, allowing the 3D reconstruction, through silhouette extraction, and the surface extraction, through geometrical projection of the model. These methods result on a 3D model of the limb and a 2D image of its surface. Thus, the developed algorithm is suitable for application, however an automated system for image acquisition and patient stabilization is still required for better results.*

Keywords: *Ecchymosis, 3D reconstruction, visualization, clinical images.*

Introdução

As equimoses são caracterizadas pelo extravasamento de sangue pelos vasos sanguíneos e definidas como pontos hemorrágicos na pele ou membrana mucosa, formando uma mancha não elevada, com forma indefinida e coloração variável [1, 2].

A caracterização e visualização das equimoses são de suma importância para a avaliação e quantificação de procedimentos clínicos que visam acelerar o processo de absorção das lesões, melhorando a estética da pele e reduzindo o período de dores do paciente[3-5].

Entretanto, para equimoses nos membros inferiores, oriundas de processos cirúrgicos como a safenectomia radical, as características intrínsecas da lesão, como sua presença em múltiplas faces do membro e grandes dimensões, afetam os processos de visualização e caracterização negativamente.

Atualmente, pesquisas científicas voltadas para o tratamento clínico das equimoses usufruem de metodologias manuais, como a fotografia digital, e protocolos específicos, como o posicionamento fixo de câmeras e movimentação do paciente, para qualificação subjetiva da evolução das lesões [3-5].

Tais metodologias, apesar de oferecerem padronização na coleta de dados, são limitadas em termos de visualização e quantificação da evolução das equimoses, sendo necessário o desenvolvimento de novas metodologias para oferecer uma visualização adequada e que, ao mesmo tempo, permita a avaliação quantitativa e objetiva das lesões.

Assim, este trabalho tem como objetivo reportar o desenvolvimento de um sistema de reconstrução tridimensional e extração de superfície por fotografias como novas metodologias de visualização de equimoses multifacetadas nos membros inferiores, de modo a oferecer uma visualização adequada aos profissionais da área.

Materiais e métodos

Com o objetivo de realizar a reconstrução tridimensional e extração da superfície do membro inferior de modo simplificado, sistemas computacionais foram investigados para aplicação na pesquisa científica.

Entretanto, devido às características de sistemas comerciais para esta aplicação, como dimensões máximas do objeto, foi necessário o desenvolvimento de

uma metodologia compatível com o estudo.

Entre os métodos de reconstrução tridimensional consolidados, a reconstrução tridimensional por silhuetas [6, 7] mostrou-se suficientemente adequada as características geométricas do membro inferior, a qual pode ser aproximada por seções cilíndricas infinitesimais, e suas dimensões.

De tal forma, baseado na premissa da reconstrução tridimensional por silhuetas, um protocolo de aquisição de imagens foi definido em conjunto com a implementação de um algoritmo para realizar a reconstrução tridimensional e extração da superfície de membros inferiores.

Protocolo de aquisição de imagens – A aquisição de imagens é uma etapa importante para a aplicação dos algoritmos desenvolvidos, uma vez que os mesmos são susceptíveis às variações inadequadas das imagens.

Assim, um protocolo de aquisição é utilizado para reduzir influências externas sobre os resultados. Este protocolo, ilustrado na Figura 1, consiste, resumidamente, em manter o membro do paciente fixo e estático enquanto uma câmera, em movimento radial, registra imagens fotográficas em um passo angular fixo.

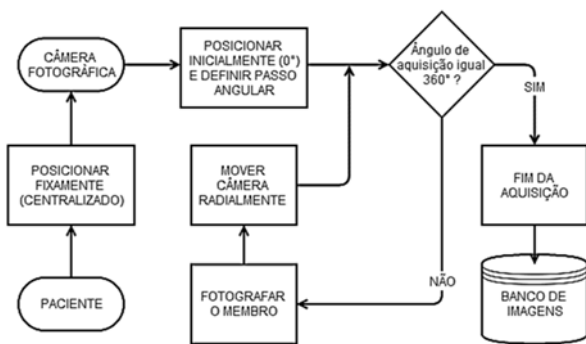


Figura 1: Diagrama de fluxo para protocolo de aquisição de imagens.

Reconstrução tridimensional – A reconstrução tridimensional com base em silhueta de imagens requer, além de um protocolo de aquisição bem definido, um algoritmo de pré-processamento para a extração da profundidade de cada segmento do objeto.

Este algoritmo consiste na segmentação das imagens, para a obtenção de silhuetas, através da binarização entre o fundo e o membro presente nas imagens.

Por sua vez, a extração da profundidade dos pontos da superfície do objeto é baseada na premissa que, para imagens centralizadas com eixo de rotação fixo, a distância entre um ponto da borda de uma silhueta e seu eixo de rotação é igual à profundidade deste ponto defasado em noventa graus (90°), conforme Figura 2.

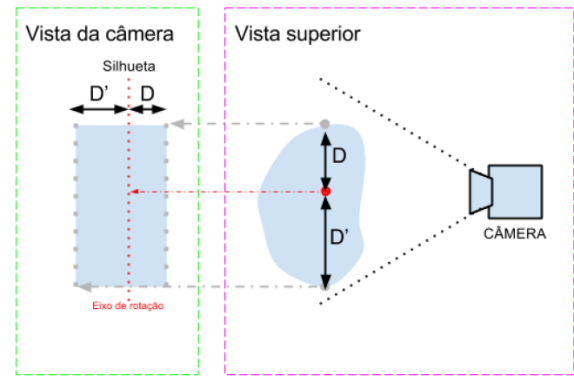


Figura 2: Ilustração da premissa básica para o cálculo da profundidade de pontos através de silhuetas.

Assim, a extração da tridimensionalidade das imagens consiste, primeiramente, em calcular o eixo de rotação do objeto através da média das distâncias entre bordas de silhuetas de imagens separadas em cento e oitenta graus (180°), conforme eq. 1. Em seguida, os valores de profundidade são determinados pela distância entre o ponto e o eixo de rotação do objeto.

$$rotAxis = \sum_{j=1}^{nImages} \frac{meanDist_j}{nImages} \quad (1)$$

A partir dos valores de profundidade (Δ) em conjunto com o ângulo (θ) e altura relativa (H) de cada ponto, é possível construir uma nuvem de pontos [8] em coordenadas cartesianas através da eq. 2.

$$(\Delta, \theta, N) = [\Delta \cdot \cos(\theta), \Delta \cdot \sin(\theta), N] \quad (2)$$

Para a construção da superfície tridimensional a nuvem de pontos gerada é então triangulada através da atribuição de vértices ordenados para cada ponto da nuvem, conforme Figura 3, onde a cada conjunto de quatro pontos dois triângulos de superfície são formados.

Extração de superfície – O algoritmo para a extração da superfície faz uso das mesmas imagens adquiridas para o processo de reconstrução tridimensional.

Este conjunto de imagens contém toda a superfície do objeto, sendo necessário amostrar, de cada imagem, uma quantidade finita de pontos de modo a representar toda a superfície em apenas um plano.

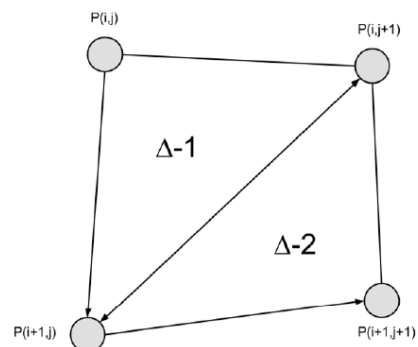


Figura 3: Ilustração da triangulação de um conjunto de quatro pontos, conforme algoritmo desenvolvido.

O processo de amostragem, ilustrado na Figura 4, é baseado no cálculo da projeção de um segmento de curva sobre o plano imagem.

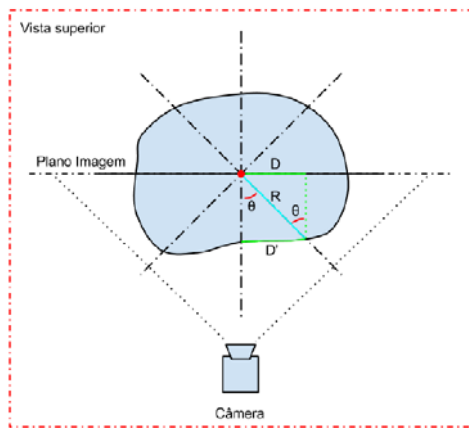


Figura 4: Ilustração da projeção geométrica de um segmento de curva utilizado para cálculo do número de amostras utilizadas.

Esta projeção (D) representa a quantidade de pontos da imagem que devem ser amostrados para um passo angular fixo (Θ) a uma distância R do eixo de rotação. Assim, o cálculo matemático é definido pela eq. 3.

$$Proj(D') = D = R \cdot \sin(\theta) \quad (3)$$

Após a amostragem os pontos são adicionados de maneira ordenada à uma única imagem, formando então a superfície do membro disposta de maneira uniforme sobre uma superfície bidimensional.

A extração da superfície do membro tem dois grandes propósitos neste trabalho. Primeiramente, esta superfície será utilizada para completar a reconstrução tridimensional através do mapeamento da imagem sobre a malha de triângulos gerada na etapa anterior.

Este mapeamento é feito, assim como na triangulação da nuvem de pontos, através da atribuição de vértices ordenados para cada ponto da imagem.

Também, esta superfície será utilizada como uma nova metodologia de visualização, onde será possível observar continuamente toda a região afetada pela lesão.

Resultados

Através de um protótipo em escala reduzida baseado no protocolo de aquisição de imagens, 120 imagens foram adquiridas de um modelo real, representativo de uma equimose multifacetada no membro inferior, conforme observada a amostra da Figura 5.




Figura 5: Fotografia de um modelo real com fundo de alto contraste (esquerda), com a remoção do fundo (centro) e extração da silhueta (direita).

Resultante à aplicação de todas as imagens ao algoritmo e metodologia de reconstrução tridimensional, a Figura 6 apresenta a malha de triângulos referente a superfície do objeto, constituindo parte do modelo tridimensional.




Figura 6: Malha de triângulos resultante da metodologia de reconstrução tridimensional aplicada às imagens.

Já em relação à extração de textura gráfica das imagens adquiridas, a Figura 7 apresenta toda a superfície do objeto tridimensional em uma única imagem.

Através da junção de ambos resultados pelo mapeamento de textura gráfica sobre a malha de triângulos, a Figura 8 apresenta o modelo tridimensional finalizado, inserido dentro de um ambiente virtual.



Figura 7: Superfície extraída do modelo real através do algoritmo de extração desenvolvido.



Figura 8: Modelo final, com superfície extraída aplicada à malha de triângulos através do mapeamento de textura.

Discussão

O sistema de aquisição de imagens, mesmo que em escala reduzida, foi importante para a qualificação dos resultados obtidos. Também, o protocolo de aquisição e a qualidade resultante das imagens são essenciais para o funcionamento dos algoritmos desenvolvidos e visualização das lesões.

A utilização de um fundo de alto-contraste, conforme Figura 5, facilitou a segmentação do objeto para a geração da malha de triângulos do modelo tridimensional. Por sua vez, esta malha, ilustrada na Figura 6, apresentou uma quantidade finita de pontos da superfície do objeto, suficiente para representá-lo fidedignamente.

A extração da textura gráfica do objeto, demonstrada na Figura 7, esteve susceptível à movimentação do objeto e apresentando ruídos devido ao mesmo, sendo então necessário estabilizar o objeto durante a aquisição fotográfica. A partir da aquisição de imagens, a textura gráfica, então mapeada sobre a malha de triângulos, resultou em um modelo tridimensional fidedigno ao objeto (Figura 8).

Por fim, a inserção deste modelo tridimensional em um ambiente virtual permite que interações, como a aproximação e movimentação do objeto, sejam realizadas a fim do usuário visualizar toda lesão nas múltiplas faces do membro inferior.

Conclusão

Este trabalho demonstrou que é possível proporcionar uma nova metodologia de visualização de imagens de equimoses multifacetadas dos membros inferiores através da reconstrução tridimensional do membro. Também é possível realizar uma reconstrução tridimensional fidedigna através da aquisição fotográfica radial por uma única câmera.

Assim, o projeto proporciona aos pesquisadores e especialistas uma nova metodologia de visualização de imagens de equimoses nos membros inferiores, auxiliando nas análises e classificações de métodos e procedimentos clínicos.

De maneira complementar, é necessário realizar testes com casos reais e inserir sistemas de extração de dados quantitativos para permitir análises objetivas pelos profissionais.

Agradecimentos

Os autores deste trabalho são gratos à CAPES, CNPq e FAPEMIG pelo auxílio financeiro.

Referências

- [1] S. Cooper, A dictionary of practical surgery, 1818.
- [2] W. A. N. Dorland, Illustrated medical dictionary: WB Saunders Company, 2011.
- [3] B. S. Kotlus, D. M. Heringer, and R. M. Dryden, "Evaluation of Homeopathic Arnica montana for Ecchymosis After Upper Blepharoplasty: A Placebo-Controlled, Randomized, Double-Blind Study," *Ophthalmic Plastic and Reconstructive Surgery*, vol. 26, pp. 395-397, Nov-Dec 2010.
- [4] R. E. Tacani, P. M. Tacani, and R. E. Liebano, "Intervenção fisioterapêutica nas sequelas de drenagem linfática manual iatrogênica: relato de caso," *Fisioterapia e Pesquisa*, vol. 18, pp. 188-194, 2011.
- [5] A. C. L. T. F. Tannús, J. M.; Ribeiro, L. M. F.; Oliveira, R. A.; Baraúna, M. A., "Efeito da drenagem linfática manual no tempo de absorção das sufusões hemorrágicas em pacientes submetidos à safenectomia radical," *Fisioterapia Ser*, vol. 6, pp. 244-247.
- [6] H. Aliakbarpour and J. Dias, "Three-dimensional reconstruction based on multiple virtual planes by using fusion-based camera network," *Iet Computer Vision*, vol. 6, pp. 355-369, Jul 2012.
- [7] S. Liu, G. Han, and L. Zhao, "A rapid 3D shape reconstruction method from silhouette images," 2009, pp. 73840R-73840R-7.
- [8] N. Amenta and Y. J. Kil, "Defining point-set surfaces," *Acm Transactions on Graphics*, vol. 23, pp. 264-270, Aug 2004.